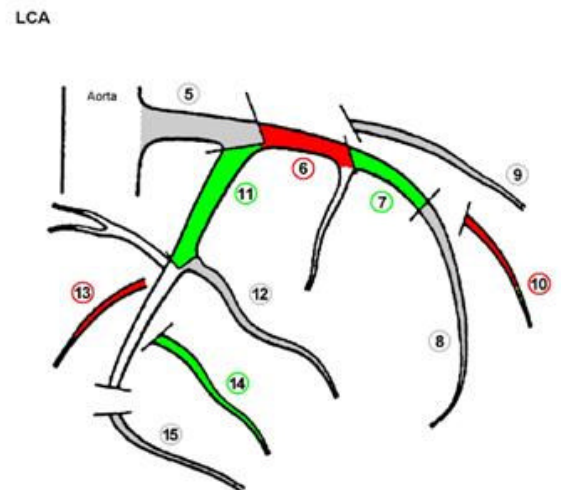
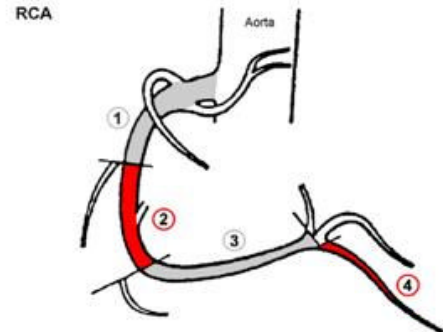


## TĘTNICE WIEŃCOWE W KORONAROGRAFII

- 1 – prawa tętnica wieńcowa (RCA) proksymalnie
- 2 – prawa tętnica wieńcowa (RCA) medialnie
- 3 – prawa tętnica wieńcowa (RCA) dystalnie
- 4 – prawa tętnica wieńcowa (RCA) - tętnica tylna zstępująca (PDA)
- 5 – pień lewej tętnicy wieńcowej (LM)
- 6 – tętnica przednia zstępująca (LAD) proksymalnie
- 7 – tętnica przednia zstępująca (LAD) medialnie
- 8 – tętnica przednia zstępująca (LAD) dystalnie
- 9 – tętnica diagonalna pierwsza (D1)
- 10 – tętnica diagonalna druga (D2)
- 11 – tętnica okalająca (Cx) proksymalnie
- 12 – tętnica tępego brzegu pierwsza (OM1)
- 13 – tętnica okalająca (Cx) po OM1
- 14 – tętnica okalająca (Cx) – gałąź tylnoboczna
- 15 – tętnica okalająca (Cx) – tętnica tylna zstępująca (PDA)



### Przepływ wg skali TIMI przed i po zabiegu PCI:

- Określenie przepływu wg skali TIMI jest wymagane, jeżeli u chorego wykonano zabieg PCI
- Definicja 4-stopniowej skali TIMI przedstawia się następująco:
  - stopień 0 - brak przepływu poza miejsce zamknięcia tętnicy
  - stopień 1 - tętnica uwidacznia się częściowo po podaniu kontrastu poza miejscem zmiany, ale nie wypełnia się w całości
  - stopień 2 - tętnica uwidacznia się w całości po podaniu kontrastu, jednakże czas do całkowitego wypełnienia tętnicy jest wyraźnie dłuższy niż w innych tętnicach
  - stopień 3 – tętnica uwidacznia się całkowicie, z prawidłową szybkością, wypełnienie w pełni tętnicy zachodzi do 3 skurczów serca